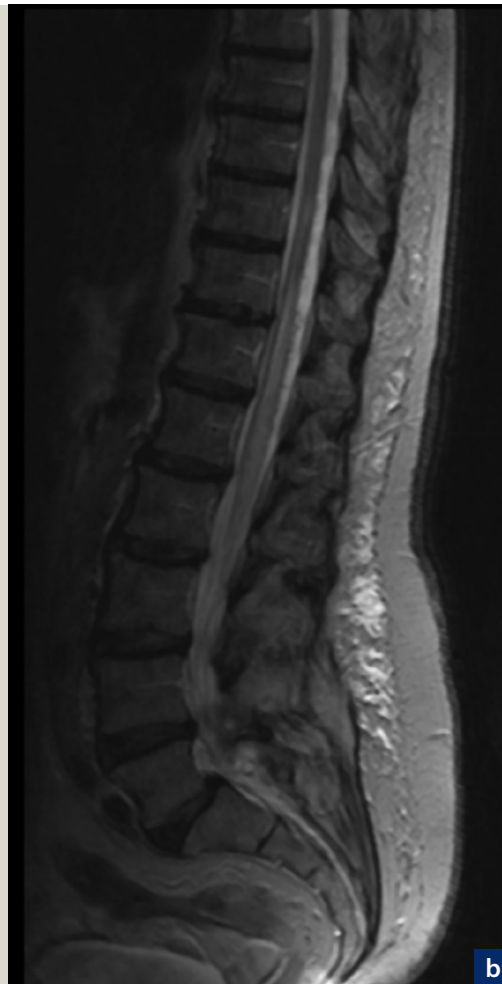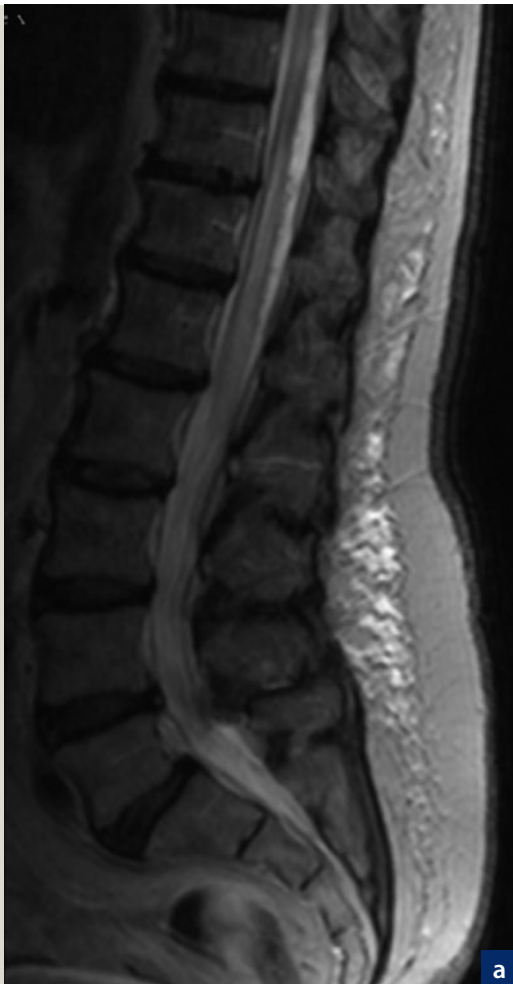


Spinale Duralfistelerkrankung

Fluktuierende Rückenmarkssymptome sind typisch

Ein progredientes Transversalsyndrom bei spinaler Duralfistelerkrankung wird häufig zu spät diagnostiziert. Da die Ursache dieser Rückenmarkserkrankung kausal behandelt werden kann, sollte sie in einem frühen Stadium erkannt werden, in dem alle Symptome noch reversibel sind. Typisch ist eine spinale Symptomatik, die bei Patienten im Alter von 50 bis 70 Jahren subakut beginnt und im Verlauf fluktuiert, mit Verschlechterung in Orthostase. Die Diagnose erfolgt mit MRT. Hier zeigen sich regelhaft ein kongestives Rückenmarksödem und meist auch erweiterte perimedulläre Venen.

CHRISTIAN ARNING, HAMBURG



Kongestives Rückenmarksödem mit Schwellung und Signalanhebung am thorakolumbalen Übergang (T2-Wichtung).

- 20 **Spinale Duralfistelerkrankung**
Fluktuierende Rückenmarks-
symptome sind typisch
- 27 **Sterbewunsch bei der
Parkinson-Krankheit**
Neurologische Kasuistik

- 33 **Störungsspezifische Konzepte
können berufliche Rehabili-
tation verbessern**
Integration psychisch kranker
Menschen – Teil 2
- 40 **Neuropsychologische Fälle –
Teil 2**

- 44 **CME Virtuelle Welten für die
psychiatrische Anwendung**
Expositionstherapie
- 49 **CME Fragebogen**

Bei seltenen Krankheiten wie der spinalen Kongestion infolge Duralfistel besteht das Problem, dass sie zu wenig bekannt sind und deshalb erst spät diagnostiziert werden. Bei der spinalen Duralfistelerkrankung beträgt die Anamnesedauer im Mittel 22,9 Monate [1]. Zum Zeitpunkt der Behandlung liegen bei den allermeisten Patienten bereits motorische Defizite vor [2]. Da die Ursache dieser schwerwiegenden Rückenmarkserkrankung kausal behandelt werden kann, sollte sie in einem frühen Stadium erkannt werden, in dem alle Symptome noch reversibel sind, möglichst vor Auftreten motorischer Störungen. Die Diagnose wird zwar letztlich mit MRT und spinaler Angiografie gestellt, diese Methoden können aber erst gezielt zum Einsatz kommen, wenn die arteriovenöse (AV)-Fistel klinisch vermutet wird. Deshalb ist es Aufgabe des Neurologen, der ja gleich nach dem Hausarzt mit den Symptomen betroffener Patienten konfrontiert ist, frühzeitig die klinische Verdachtsdiagnose zu stellen und ohne Zeitverzug die notwendige Diagnostik zu veranlassen.

Fall 1

Eine 72-jährige Patientin leidet seit sechs Monaten unter Missempfindungen in beiden Beinen, besonders in Orthostase.

Sie stellt sich in der Sprechstunde eines Neurologen vor, der ein Restless-Legs-Syndrom diagnostiziert. Unter Behandlung mit der Wirkstoffkombination Levodopa/Benserazid kommt es zunächst auch zu einer partiellen Besserung der Symptome. Im Verlauf nehmen die Missempfindungen aber wieder zu, sind weiterhin vor allem in Orthostase vorhanden und eine Dosiserhöhung der Wirkstoffkombination Levodopa/Benserazid hilft nicht. Schließlich ereignen sich zwei Stürze: Jeweils nach längerem Stehen in der Küche, so berichtet die Patientin, hätten die Missempfindungen in den Beinen stark zugenommen, dann seien die Beine schwach geworden und sie sei gestürzt. Dabei habe sie keinen Schwindel verspürt, sie sei auch nicht bewusstlos gewesen. Nach kurzer Zeit habe sie allein wieder aufstehen können, die Kraft in den Beinen sei wieder da gewesen. Nach dem zweiten Ereignis kommt sie über die Hausärztin in die Klinik.

Diagnose und Therapie

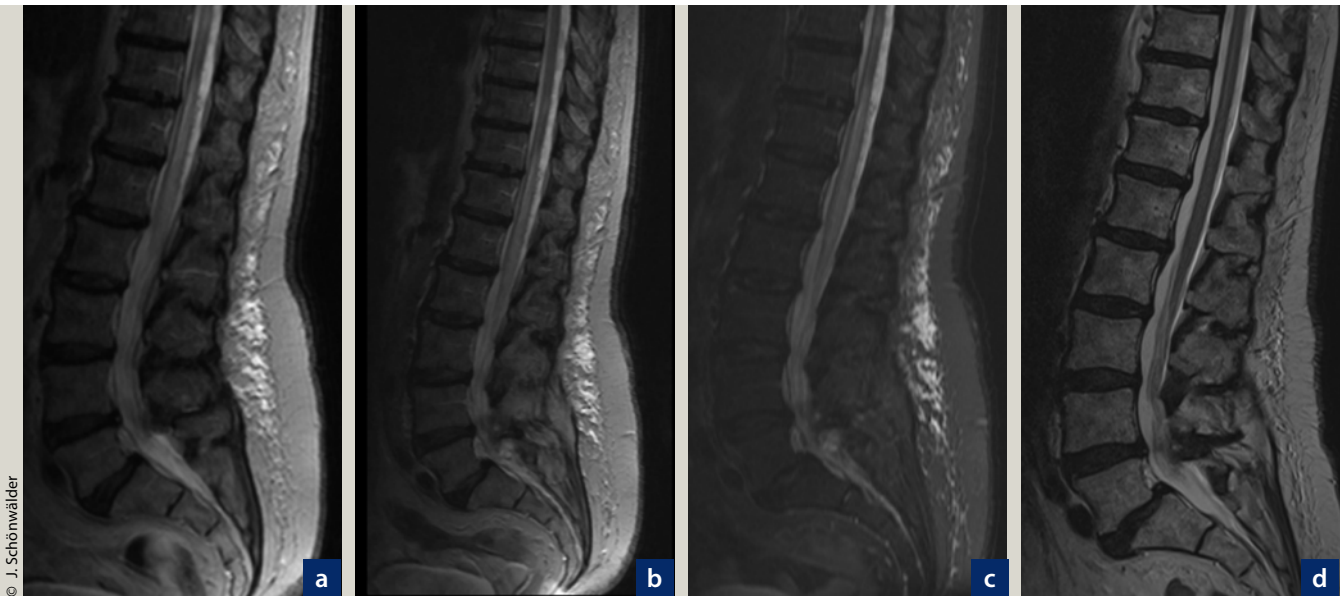
Bei der Aufnahmeuntersuchung ist der neurologische Befund unauffällig, insbesondere Motorik, Sensibilität und Reflexstatus sind völlig normal. Aus der weiteren Vorgeschichte sind keine Erkrankungen an Nervensystem oder Wirbelsäule zu eruieren, auch vaskuläre Risikofakto-

ren oder Vorerkrankungen liegen nicht vor. Erst auf gezieltes Befragen gibt die Patientin eine Harninkontinenz an, die seit einem halben Jahr vorhanden sei.

Die Anamnese mit deutlich körperhaltungsabhängigen, nur in Orthostase vorhandenen sensiblen und motorischen Störungen, verbunden mit Harninkontinenz führt zur Verdachtsdiagnose einer spinalen Duralfistel. Die Magnetresonanztomografie (MRT) zeigt ein kongestives Rückenmarksödem mit Schwellung und Signalanhebung am thorakolumbalen Übergang (**Abb. 1 a–c**). Die spinale Angiografie weist die Fistelverbindung nach, die dann erfolgreich embolisiert wird. Nach der Embolisation treten keine Missempfindungen oder Lähmungen mehr auf, bei MRT-Kontrolle nach fünf Tagen ist das Rückenmarksödem bereits geringer ausgeprägt, bei einer weiteren Kontrolle nach vier Monaten ist es nicht mehr nachweisbar (**Abb. 1 d**), die Harninkontinenz bildet sich im Verlauf allmählich zurück.

Myelopathie durch spinale Kongestion

Eine arteriovenöse Kurzschlussverbindung zwischen dem duralen Ast einer Segmentarterie und der Radikularvene, meist in den unteren thorakalen oder



© J. Schönwälder

Abb. 1: MRT bei spinaler Duralfistelerkrankung (Fall 1).
 a – c: Kongestives Rückenmarksödem mit Schwellung und Signalanhebung am thorakolumbalen Übergang, Darstellung in T2-Wichtung (a, b) und noch besser erkennbar in der TIRM-Sequenz (c).
 d: Abschließende Kontrolluntersuchung vier Monate nach Embolisierung: der Befund ist vollständig normalisiert (Fotos mit freundlicher Genehmigung von Dr. J. Schönwälder, Abteilung Radiologie, Asklepios Klinik Hamburg-Wandsbek).

oberen lumbalen Segmenten, führt zur Druckerhöhung im subarachnoidal gelegenen Plexus venosus internus. Die genaue Ätiologie der Fistelbildung ist nicht bekannt, es wird angenommen, dass es sich um eine erworbene Läsion handelt [3]. Der erhöhte Druck im intraduralen Venenplexus wird noch verstärkt durch eine bei der spinalen Duralfistelerkrankung außerdem vorhandene venöse Abflussstörung nach epidural. Verbindungen zwischen den beiden Venensystemen bestehen ja meist erst im Becken- oder Halsbereich. Die Druckerhöhung im Plexus venosus internus beeinträchtigt die venöse Drainage des Rückenmarks und verursacht einen Rückstau in das Kapillargebiet. Die Folge ist eine Stauungsmyelopathie durch vermehrte spinale Blutansammlung (Kongestion) und eine spinale Hypoxie als Folge der mikrozirkulatorischen Abfluss- und Passaggestörung. Das Rückenmarksödem der Stauungsmyelopathie erstreckt sich über mehrere Segmente und ist initial zunächst reversibel, im Langzeitverlauf kommt es zur Infarzierung des Rückenmarks. Anders als bei kranialer Duralfistel oder bei spinalen Angiomen entstehen keine Blutungen.

Leitsymptom fluktuierende Lähmung

Der Abfluss aus den spinalen Venenplexus wird durch die Körperlage beeinflusst. In liegender Position verbessert sich die Drainage, in aufrechter Körperhaltung ist der Venenabfluss schlechter. Dies erklärt die Fluktuation der motorischen und sensiblen Symptome und ihre Abhängigkeit von der Körperhaltung (Fall 1), aber auch die Schwierigkeiten der klinischen Diagnostik wie im folgenden Fall.

Fall 2

Ein 62-jähriger Mann wird wegen rezidivierender Beinschwäche stationär untersucht. Die neurologische Untersuchung ist vollständig unauffällig, für die geschilderten Symptome findet sich keine Erklärung. Der Verdacht auf eine psychogene Störung scheint sich zu erhärten, als der Patient nach längerem Gehen im Krankenhausgelände offenbar seine Beinschwäche demonstriert, indem er auf dem Stationsflur vor Mitpatienten und Pflegekräften stürzt. Der hinzugerufene Arzt, der den inzwischen auf das Bett gelegten Patienten untersucht, kann nichts Krankhaftes feststellen. Letztlich

führt eine anfangs nicht registrierte Harninkontinenz des Patienten zur Diagnose der spinalen Erkrankung. Der Befund der spinalen MRT (zunächst als unauffällig beschrieben) wird durch einen Neuroradiologen revidiert und als verdächtig auf eine venöse Kongestion gewertet. Mittels spinaler Angiografie wird eine Duralfistel nachgewiesen und embolisiert. Die Beinschwäche tritt im Verlauf nicht wieder auf, die Harninkontinenz besteht aber fort und bildet sich erst nach vielen Monaten allmählich zurück; wegen der recht ausgeprägten Blasenstörung benötigt der Patient noch über Monate eine suprapubische Harnableitung.

Leitsymptom Harninkontinenz

Erfahrungsgemäß berichten betroffene Patienten oft nicht spontan über die Blasenstörung. Sie sehen keinen Zusammenhang zwischen Blasenfunktion und Beinschwäche. Außerdem wird eine Blasenstörung gern ignoriert, deshalb muss gezielt danach gefragt werden. Beide beschriebenen Patienten hatten ihre Harninkontinenz nicht spontan angegeben. Bei dem zweiten Fall führte schließlich erst die Störung der Blasenfunktion zur richtigen Diagnose.

Tab. 1: Klinische Symptome der spinalen Kongestion bei Durafistel

Progrediente Querschnittssymptomatik
— Sensible Reiz- und Ausfallsymptome
— Motorische Defizite
— Störungen der Blasenfunktion
Rückenschmerz
— Zum Teil in die Beine ausstrahlend
Fluktuierende Symptomatik
— Verschlechterung in Orthostase

Tab. 2: Untersuchungsbefunde bei spinaler Durafistel (nach [4])

MRT
— Kongestives Rückenmarködem (100%)
— Erweiterte perimedulläre Venen (89%)
Liquor
— Eiweißhöhung (77%)
— Eventuell Pleozytose
Elektrophysiologie
— Pathologische SEP (74%)

Diagnostik der Duralfistelerkrankung

Die Duralfistelerkrankung manifestiert sich oberhalb des mittleren Lebensalters, selten früher; das männliche Geschlecht ist bevorzugt betroffen [2]. Die Zahl neu diagnostizierter Fälle wird mit fünf bis zehn pro eine Million Einwohner pro Jahr angegeben [2].

Erster diagnostischer Schritt ist die Erkennung des spinalen Syndroms. Wie bei Rückenmarkstumoren finden sich Symptome einer langsam progredienten Myelopathie, oft mit Blasenstörungen, anders als bei Tumoren fluktuieren die Symptome aber im frühen Stadium und sind häufig körperhaltungsabhängig. Betroffene Patienten leiden oft unter Rückenschmerzen oder radikulären Schmerzen und Missempfindungen (Tab. 1). Da häufig ältere Menschen betroffen sind, muss damit gerechnet werden, dass bei der spinalen Bildgebung oder bei der Elektrophysiologie Befunde erhoben werden, die die Diagnostik in eine falsche Richtung lenken: zum Beispiel degenerative Wirbelsäulenverän-

derungen oder Befunde einer Neuropathie.

Bei Verdacht auf eine spinale Duralfistelerkrankung wird eine MRT des gesamten Rückenmarks durchgeführt. Typischerweise findet sich in T2-Wichtung eine zentrale, homogene Signalanhebung des Myelons über mehrere Wirbelkörperhöhen. Dieser Befund war in der Fallserie von Koch et al. bei allen 54 Patienten nachweisbar und war besonders häufig am thorakolumbalen Übergang lokalisiert, selten zervikal und nie in den oberen thorakalen Segmenten [4]. Die Signalanhebung ist meist von einer lokalen Schwellung des Myelons begleitet. Erweiterte perimedulläre Gefäße in Form flussbedingter Signalveränderungen finden sich in der Mehrzahl der Fälle, aber nicht ganz so häufig wie die zentrale Signalanhebung des Myelons. Zur vollständigen Diagnostik gehört die Anwendung aller Sequenzen einschließlich T1-Wichtung vor und nach Kontrastmittelapplikation. Die Myelografie, die früher zum Nachweis erweiterter perimedullärer Venen bei Durafistel eingesetzt wurde, ist heute nur noch bei Patienten indiziert, die keine MRT erhalten können.

Die hohe Sensitivität der MRT wird nur bei Beurteilung durch einen erfahrenen Neuroradiologen erreicht. Bei Befundung der MRT durch einen Radiologen, der das Krankheitsbild nicht kennt, muss mit Fehlinterpretationen gerechnet werden, wie auch der folgende Fall zeigt. Wenn die spinale Kongestion diagnostiziert ist, hat der Neurologe seinen Auftrag erfüllt; nun muss der Neuroradiologe mit spinaler Angiografie die Ursache der Stauungsmyelopathie klären.

Fall 3

Ein 65-jähriger Patient wird mit progredienter Beinschwäche stationär aufgenommen. Der neurologische Befund zeigt ein inkomplettes Transversalsyndrom mit Paraparese und gliedförmiger Sensibilitätsstörung beider Beine. Der Patient ist bei Aufnahme noch mit Hilfe gehfähig, außerdem besteht eine Blasenentleerungsstörung. Im Liquor finden sich eine Pleozytose und eine Einweißhöhung, die spinale MRT zeigt eine intramedulläre Signalanhebung thorakolumbal über mehrere Segmente. Mit der Diagnose einer Myelitis ohne Erreger-

nachweis wird der Patient mit Virostatika und Antibiotika sowie Kortison behandelt. Die klinische Symptomatik verschlechtert sich aber progredient, der Patient wird gehunfähig. Erst nach erneuter Bildgebung wird die spinale Kongestion diagnostiziert und eine Duralfistelerkrankung angiografisch nachgewiesen. Der Patient profitiert aber nicht mehr von einer Intervention und bleibt gehunfähig.

Differenzialdiagnose Myelitis

Ein Liquorbefund mit gering oder mäßig ausgeprägter Pleozytose spricht zwar immer zuerst für eine entzündliche Erkrankung. Differenzialdiagnostisch sollte aber immer auch an eine Reizpleozytose bei nicht entzündlicher Erkrankung gedacht werden. Unglücklich war hier, dass auch mit MRT zunächst eine Myelitis diagnostiziert wurde. Die Differenzierung zwischen Stauungsmyelopathie bei duraler AV-Fistel und anderen spinalen Erkrankungen, insbesondere Querschnittmyelitis oder Stifogliom kann auch für den Neuroradiologen anspruchsvoll und schwierig sein [2]. Der nachfolgende Fall zeigt einmal mehr die Grenzen der Bildgebung und veranschaulicht die Bedeutung der klinischen Diagnostik: erst beide gemeinsam führen zur richtigen Diagnose.

Fall 4

Ein 54-jähriger Mann kommt mit progredienter Paraparese zur Aufnahme. Vor einigen Jahren war bei ihm eine Neurosarkoidose diagnostiziert worden. Der MRT-Befund lautete: Intramedulläres Ödem in Höhe Brustwirbelkörper 11 – 12 bei bekannter Neurosarkoidose (Abb. 2 a). Der Liquor wies keine Pleozytose auf, war auch sonst unauffällig, ACE im Serum war normal. Dem aufmerksamen Stationsarzt fiel eine Fluktuation der Beinparese auf: Zeitweilig war das rechte, zu anderer Zeit das linke Bein stärker betroffen. Der Patient war mit Hilfe gehfähig und gab auf Befragen an, dass er beim Gehen heftige Missempfindungen in den Beinen verspürte, die sich im Liegen sofort besserten. Diese Angaben passten viel besser zu einer Stauungsmyelopathie als zu einer Neurosarkoidose. Die Befunde der spinalen MRT wurden erneut mit dem Neurora-

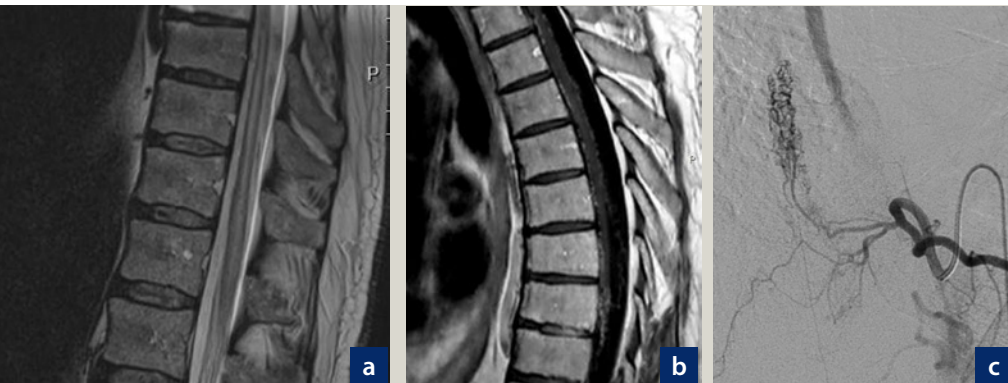


Abb. 2: MRT und spinale Angiografie bei Patient mit kongestivem Rückenmarktsödem infolge spinaler Malformation (Fall 4).

a: Intramedulläres Ödem BWK 11 – 12, Darstellung in T2-Wichtung. b: Nachweis erweiterter perimedullärer Venen, Darstellung in T1-Wichtung nach KM-Bolus. c: Darstellung der Malformation mit superselektiver spinaler DSA (Digitale Subtraktionsangiografie) (Fotos mit freundlicher Genehmigung von Prof. Dr. B. Eckert, Neuroradiologie, Asklepios Klinik Hamburg-Altona)

zwei Einschränkungen zu beachten: Die Bilder müssen von einem Radiologen oder Neuroradiologen gesehen werden, der das Krankheitsbild gut kennt. Der weniger erfahrene Radiologe kann die spinale Kongestion übersehen. Zweitens kann die Differenzierung zwischen verschiedenen Pathologien am Myelon schwierig sein. Auch dem erfahrenen Neuroradiologen ist es nicht in jedem Fall möglich, Myelitis, Stiftgliom und Stauungsmyelopathie allein nach dem MRT-Bild sicher zu unterscheiden [2]. Deshalb ist die klinische Analyse so wichtig, und dies ist Aufgabe des Neurologen.

Therapie

Für die Behandlung der spinalen Duralfistelerkrankung gibt es grundsätzlich zwei Optionen: die endovaskuläre Embolisation und den offenen neurochirurgischen Eingriff mit Unterbindung der Fistel [1]. Betroffene Patienten sollten einem Zentrum zugeführt werden, das über eine ausgewiesene Expertise in einem dieser Verfahren verfügt. Auf mögliche Vor- und Nachteile der jeweiligen Therapieverfahren soll hier nicht näher eingegangen werden, denn die Behandlung liegt ausschließlich in der Hand des Neurochirurgen und des Neuroradiologen.

Fazit für die Praxis

Der Neurologe sollte die spinale Duralfistelerkrankung kennen und bei fluktuierender Rückenmarkssymptomatik frühzeitig die geeignete technische Diagnostik veranlassen. Die Erkrankung ist in der MRT erkennbar und kausal behandelbar, Diagnose und Therapie erfolgen in vielen Fällen aber leider zu spät, wenn bereits eine irreversible Rückenmarksschädigung vorliegt. □

Literatur

www.springermedizin.de/neurotransmitter

AUTOR

Prof. Dr. med. Christian Arning
 Facharzt für Neurologie und Psychiatrie
 Praxis Neurologie und Neuro-Ultraschall
 Hallerstr. 76, 20146 Hamburg
 E-Mail: neuro@dr-arning.de

diologen besprochen, der nun doch eine Kongestion für möglich hielt. Die spinale Angiografie wies dann auch eine Gefäßmalformation nach – keine Duralfistel, aber die Ursachenklärung der Kongestion obliegt dem Neuroradiologen. Der Neurologe hat mit der Feststellung der Stauungsmyelopathie seine Aufgabe erfüllt. Wie sich bei Überprüfung der früheren Diagnose Neurosarkoidose herausstellte, handelte es sich um eine Verdachtsdiagnose, die weder histologisch noch serologisch begründet war. Retrospektiv sind auch die früheren spinalen Befunde des Patienten durch die Gefäßmalformation erklärt.

Diskussion

Die kongestive Myelopathie infolge einer spinalen duralen AV-Fistel wird häufig zu spät diagnostiziert. Neuroradiologen sehen die Ursache vor allem in einer verzögerten klinischen Diagnosestellung [5] und in Fehleinschätzungen durch Nebendiagnosen wie Polyneuropathie oder Spinalkanalstenose – Erkrankungen, die zwar möglicherweise auch vorliegen, aber das Ausmaß der Symptome nicht erklären [2].

Eigentlich ist die Diagnose der spinalen Duralfistelerkrankung gar nicht so schwierig. Wenn Neurologen das Krankheitsbild kennen, werden sie bei Patienten im Alter von 50 bis 70 Jahren mit

einer möglichen spinalen Symptomatik immer auch an die Duralfistel denken, insbesondere wenn die Symptomatik subakut beginnt und im Verlauf fluktuiert. Dabei passt eine Verschlechterung in Orthostase sehr gut zur spinalen Kongestion, allerdings findet sich eine Körperhaltungsabhängigkeit der Symptome auch bei manchen degenerativen Wirbelsäulenerkrankungen, etwa der lumbalen Spinalkanalstenose. Eventuell macht erst die Feststellung einer Blasenstörung die Erkrankung des Myelons wahrscheinlich; die Blasenstörung wird aber häufig nicht spontan angegeben, sondern muss gezielt erfragt werden. Die fluktuierende Symptomatik ist einerseits hilfreich für die Diagnose, wenn man das Krankheitsbild kennt. Sie kann die Diagnosestellung aber auch verzögern oder erschweren, wenn wegen der Diskrepanz zwischen geschilderten Symptomen und objektiven Befunden (bei der Untersuchung im Liegen) vielleicht zunächst eine psychogene Störung angenommen wird [2].

Bei der Verdachtsdiagnose Duralfistelerkrankung wird eine MRT des gesamten Rückenmarks durchgeführt (alternativ eine Myelografie, wenn die MRT nicht möglich ist). Glücklicherweise liegt die Sensitivität der MRT bei oder fast bei 100 %, sodass die Duralfistel mit MRT ausgeschlossen werden kann. Dabei sind

Literatur

1. Marcus J, Schwarz J, Singh IP, Sigounas D, Knopman J, Gobin YP, Patsalides A (2013). Spinal Dural Arteriovenous Fistulas: A Review. *Curr Atheroscler Rep* 15: 335.
2. Thron A, Mull M, Gilsbach J (2003). Der arteriovenöse Kurzschluss in der Dura mater des Spinalkanals. *Dtsch Arztebl*; 100: A 1132–1137.
3. Merland JJ, Riche MC, Schiras J (1980). Intra-spinal extramedullary arteriovenous fistulae draining into medullary veins. *J Neuro-radiol* 7: 271–320.
4. Koch C, Kucinski T, Eckert B, Röther J, Zeumer H (2003). Die spinale durale arteriovenöse Fistelerkrankung: klinische und radiologische Befunde von 54 Patienten. *Rofo Fortschr Geb Rontgenstr Neuen Bildgeb Verfahr* 175: 1071–1078.
5. Koch Ch (2006) Spinal dural arteriovenous fistula. *Curr Opin Neurol* 19: 69–75.